

피리독신 중독에 의한 감각신경원병증 1예

순천향대학교 의과대학 신경과학교실

김지선 · · · · · !무영

A Case of Sensory Neuronopathy Caused by Pyridoxine Intoxication

Ji-Sun Kim, M.D., Kyung-Bok Lee, M.D., Hakjae Roh, M.D.,
Moo-Young Ahn, M.D.

Department of Neurology, Soon Chun Hyang University College of Medicine, Seoul, Korea

Received 22 May 2008; received in revised form 5 June 2008; accepted 9 June 2008.

Pyridoxine has been known as an essential cofactor in many important biological reactions of tissue metabolism including blood, skin, and central nervous system. Nowadays, vitamins are widely consumed because of the belief that they provide health benefits with no harm. We report a patient with sensory ataxia who had a 3-year history of excessive vitamin B₆ intake. Her clinical and electrodiagnostic findings were characteristic of sensory neuronopathy, which were probably caused by pyridoxine intoxication. Physicians should be aware of the toxicities of megavitamin therapy.

Key Words: Sensory neuronopathy, Intoxication, Pyridoxine

후천적으로 발생하고 급성 또는 아급성의 경과를 보이는 감각신경원병증(sensory neuronopathy)은 매우 드문 질환이다. 대개 2차적으로 발생하며, 현재까지 알려진 원인은 중앙수반성, 면역매개성, 감염성, 의인성, 비타민 연관성 등이 있으나 약 과반수에서는 원인불명이다.¹ 이들 원인 질환의 감별은 치료와 예후의 판별에 매우 중요하다.

감각신경원병증의 원인 중 비타민 연관성은 나머지의 원인에 비해 간과된다. 저자들은 감각신경원병증 환자의 원인이 비타민 B₆ (pyridoxine) 과잉에 의한 것으로 생각

하는 증례를 경험하였다. 비타민에 대한 일반 대중의 인식은 비정상적인 정보 또는 막연한 믿음에 의존하는 경향이 있다. 미국 식품의약국(FDA)은 일반 대중의 70%가 비타민이나 무기질이 피로나 무력감을 예방하며, 21%가 암이나 관절염의 원인이 이들의 부족으로 나타난다고 믿는다고 보고하였다.² 비타민과 관련된 질병은 과량보다는 결핍에 의한 것이 더 많은 것이 사실이지만, 막연한 생각으로, 또는 월경전증후군 등 질병의 치료로,³ 비타민이 대량으로 투여 될 수 있는 가능성을 무시할 수는 없을 것이다.

저자들은 피리독신 과잉에 의한 것으로 생각되며 이를 제한한 후 증상의 호전이 있었던 아급성 감각신경원병증 1예를 경험하였기에 이를 보고한다.

증 례

39세 여자가 내원 약 3개월 전부터 시작된 사지의 무감각(numbness)과 휘청거리는 걸음을 주소로 내원하였다.

Address for correspondence;
Hakjae Roh, M.D.
Department of Neurology,
Soon Chun Hyang University college of Medicine
22 Daesagwan gil(657 Hannam-dong), Yongsan-gu,
Seoul, 140-743, Korea
Tel: +82-2-709-9227 Fax: +82-2-709-9226
E-mail: newroh@sch.ac.kr

무감각은 처음에 우측 상지부터 시작하였고 서서히 퍼져 나가면서 저림을 수반하였으며 내원 약 1개월 전부터는 비틀거리는 등 걸음도 힘들어졌다. 현재 직업은 보습 교사로 비흡연자였고 독성물질에 노출되거나 특별한 가족력은 없었다. 22세 때 폐결핵을 앓아 9개월간 항결핵약을 복용했고 그 후 완치판정을 받았다고 하였다. 환자는 전신적인 쇠약감과 입안이 잘 허는 것 외에 다른 증상은 호소하지 않았다.

활력징후는 안정적이었고 신체검사상 입안의 구내염과 양 하지의 경한 오목부종(pitting edema) 외에 이상 소견은 없었다. 신경학적검사상 고위피질기능은 정상이었고, 뇌신경검사상 좌측 삼차신경의 눈 분지구역에서 고유감각의 저하 소견이 관찰되었다. 근력은 정상이었고, 촉각은 우측 상지에서는 20%, 좌측 상지에서는 60%, 양 하지에서는 50%로 저하되어 있었고 고유감각기능은 사지에서 거의 인지하지 못했다. 감각경계(sensory level)는 없었다. 심부건반사는 모든 관절에서 관찰되지 않았고 젠드라식 수기(Jendrassik's maneuver)에 의해서도 유발되지 않았다. 병적반사, 근육부분수축(fasciculation) 또는 근위축 등

은 없었다. 롬베르그징후(Romberg sign)는 양성이었다.

환자의 신경학적검사를 토대로 감각신경의 이상을 의심하였다. 일반 흉부X선검사상 우상폐야에 비활성의 결핵반흔이 관찰된 것 외에 일반혈액검사, 일반생화학검사, 혈액응고검사, 소변검사, 심전도, 매독검사는 모두 정상이었다. 신경전도검사(nerve conduction study, NCS)상 운동신경전도검사 및 F파의 잠복기는 정상이었으나, 양 상지에서 감각신경활성전위(sensory nerve action potential, SNAP)가 관찰되지 않았으며, 하지 비복신경에서도 SNAP의 진폭이 상당히 감소되어 있었다. 양측 H반사는 유발되지 않았다(Table 1). 침구전도검사상 비정상 자발전위(abnormal spontaneous activity)는 없었다. 체성감각유발전위(somatosensory evoked potential, SEP)검사상 양측 오금전위(popliteal potential)부터 상부로의 모든 전위가 관찰되지 않았다. 순목반사검사(blink reflex test)에서는 좌측 삼차신경 이상이 관찰되었다. 뇌와 경부 척수의 MRI는 정상이었다.

병력, 신경학적검사 및 전기진단학적검사 소견으로 미루어, 아급성으로 진행되는 비대칭성의 감각신경원병증을

Table 1. Result of the electrophysiological examinations

NCS parameter	DML(ms)	Amplitude	NCV(m/s)	F-wave (ms)	H-reflex (ms)
First examination	R/L	R/L	R/L	R/L	R/L
Motor					
Median	2.8/2.6	13.4/12.7(mV)	60/65	21.3/19.8	
Ulnar	2.4/2.1	16.2/14.8	56/53	22.4/23.7	
Peroneal	3.9/4.0	9.1/6.2	50/49	40.6/42.9	
Tibial	4.8/5.0	12.4/14.6	48/46	42.0/43.7	
Sensory					
Median		NP/NP			
Ulnar		NP/NP			
Sural		1/1.5 (µV)	31/35		NP/NP
Follow-up data					
Motor					
Median	2.8/2.9	12.9/12.5(mV)	61/64	23.7/22.5	
Ulnar	2.1/2.4	15.8/15.1	55/51	23.5/24.9	
Peroneal	4.1/4.3	8.8/7.8	48/50	43.5/44.9	
Tibial	4.5/4.9	13.1/13.9	47/46	43.8/41.8	
Sensory					
Median		NP/NP			
Ulnar		NP/NP			
Sural		1.2/1.3 (µV)	30/31		NP/NP

NCS; nerve conduction study, DLM; distal motor latency, NCV; nerve conduction velocity
 Follow-up study was performed 2 years later since onset of symptoms

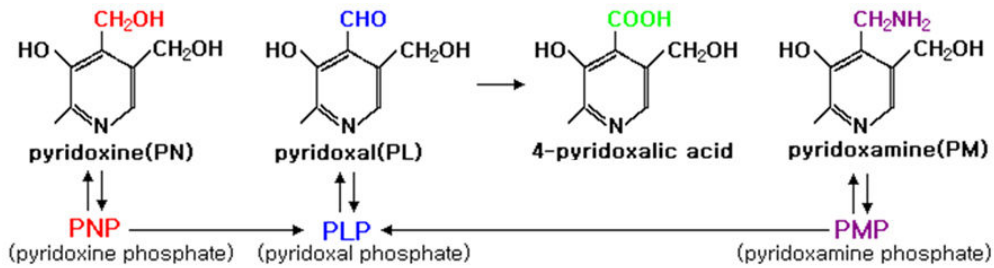


Figure 1. B₆ vitamers and intracellular conversion of vitamin B₆.

의심하였고 이의 원인을 찾기 위한 특수검사를 하였다. 우선 진행 양상과 가족력을 고려할 때 유전성 질환일 가능성은 매우 낮다고 판단하였다. 결핵의 치료가 종료된 지 17여 년 동안 건강에 별 문제가 없었으며 항암제 등 특이 약물에 대한 노출도 없고, 현재 복용 중인 비타민제도 용법에 맞게 복용하고 있다고 하여 약물유발성에 대한 것을 제외하였다. 흉부CT, 위와 장내시경, 복부와 부인과 초음파 검사, 유방조영술, 혈액종양표지자검사, 항Hu항체검사, 뇌척수액검사, 감성신기능검사, 적혈구침강속도, 류마티스양인자, 항핵항체(antinuclear antibody, ANA), B형간염항체검사, 말초혈액도말검사, 혈청단백전기영동검사, 혈청면역전기영동검사, 면역글로불린검사, 항GD1b IgG, IgM항체, 항SS-A/Ro 및 SS-B/La항체, 항HIV항체, CD4 수(CD4 count) 등 많은 검사를 하였으나 결과는 모두 정상이었다. 골수검사, 전신PET검사 및 비복신경생검은 환자가 거부하였다.

감각신경원병증의 원인을 규명하지 못한 채 환자는 복합약물요법과 물리치료에도 증상의 호전은 없었다. 저자들은 중양수반성 원인의 가능성을 염두에 두었고, 내원 4개월 후 선택적 중양선별검사와 신경전도검사를 반복하였으나 변화는 없었다. 내원 8개월째 되던 시점에서 환자에 대한 병력, 신체검사, 신경학적검사를 다시 하였다. 신체검사와 신경전도검사의 소견은 초검 때와 변화가 없었고, 신경학적검사에서는 감각신경의 기능이 조금 더 악화되었다. 반복한 병력청취 도중 특이한 점을 발견하였다. 환자는 결핵 치료 후 종합영양제를 용법에 맞게 복용하고 있었으나, 약 3년 전부터는 지인으로부터 외국산 비타민B복합제를 받아 추가로 복용하고 있었다는 점이다. 미국 T사의 비타민B복합제는 thiamine, riboflavin, niacin, pyridoxine, cobalamin 등이 각각 100 mg씩 들어있는 것으로서 용법은 하루 한 알로 되어있었다. 그러나 환자는 이를 한 번에 두 알씩 하루 세 번 복용하고 있었고, 이는 그 전의 국산 비타민제 복용법과 동일하게 한 것이라고 했다. 또 환자는 비타민B는 수용성 비타민으로 과량을 복용해도

필요 이상의 것은 배출되어 독작용은 없는 것으로 알고 있었다. 결론적으로 환자는 하루 654 mg의 피리독신을 지난 3년간 복용하였다. 이때 측정된 혈중 피리독신 농도는 525 µg/L (정상 40~120 µg/L)로 증가되어 있었다.

중양수반성의 원인을 완전히 배제하지는 못하였으나, 피리독신 과량에 의한 감각신경원병증의 가능성도 배제할 수 없었다. 저자들은 우선 비타민제의 복용을 중단시켰다. 내원 2년째인 현재 지팡이로 걸을 수 있을 정도로 조화운동불능증은 호전되었으나 신경전도검사 소견에는 큰 변화가 없었다(Table 1). 세 번째 중양선별검사를 하였으나 이상 소견은 없었고 혈중 피리독신 농도는 정상화되었다.

고 찰

감각신경원병증은 그 병인이 뒤뿌리절(dorsal root ganglion)에 있고 그로 인한 말초 및 중추로의 투사의 변성을 특징으로 한다. 이는 일반 감각신경병증과 임상 소견 및 전기진단학적검사 소견에 차이가 있다. 임상 소견의 가장 큰 차이는 감각증상이 길이 의존적인 양상을 보이지 않으므로 장갑-스타킹 분포를 보이지 않고 비대칭적이며, 반점 분포(patch distribution) 양상을 보일 수 있다. 큰말이 집신경섬유(large myelinated nerve fiber)의 손상이 심하므로 조화운동불능증과 심부건반사의 완전소실이 초기에 온다. 신경전도검사상의 차이는 임상증상과 마찬가지로 감각신경활성전위(SNAPs)가 전체적으로, 비대칭 혹은 다초점성으로 원위부뿐만 아니라 근위부에서도 감각활성전위의 진폭이 감소되거나 관찰되지 않으며 운동신경전도검사와 근전도검사는 정상이다.⁴ 한 보고에 의하면 체성감각유발전위검사의 약 70%에서 일관되게 상지와 하지의 자극에 경부-두피기록(cervical-scalp record)상 전위가 관찰되지 않는다.⁷ MRI의 T2 강조영상에서, 큰 말이집 감각신경의 중추성 투사(central large myelinated sensory projection)의 변성을 시사하는 척수 뒤기둥(dorsal column)의 고신호강도가 빈번히 관찰된다고 하나,⁴ 본 증례

는 MRI상 신호강도가 보이지 않았다.

저자들이 이 증례의 원인을 피리독신 과량에 의한 것으로 생각하는 이유는 다음과 같다. 첫째, 다른 원인을 밝힐 수가 없었다. 혈액검사나 면역검사 등을 통해 면역매개성과 감염성, 의인성 원인은 배제되었으나, 아직 종양수반성에 대한 것이 완전히 감별이 된 상태는 아니다. 그렇지만 2년간에 걸쳐 3회의 종양선별검사서 종양을 찾을 수 없었다. 종양수반성 감각신경원병증 73예에서 감각이상의 증상 발현과 종양 발견까지의 기간을 조사한 한 보고에 따르면, 약 50% 이상에서 감각신경장애의 증상이 먼저 나타난 경우에는 평균 3.5개월(17일~31개월) 이내에 종양이 발견되었고, 25%에서는 감각신경원병증의 확진 후 평균 21일(0~24개월) 이내에 종양이 발견되었다. 항Hu항체가 관찰된 25%에서는 평균 1개월(0~23개월) 이내에 종양이 발견되었다.⁵ 이를 감안하면 2년에 걸친 종양 추적 기간은 결코 짧지 않다고 생각한다. 항Hu항체는 직접적인 병인에 관여하지 못하고 임상적 유용성도 많이 떨어지지만, 종양수반 신경원병증과 다른 형태의 신경병증의 존재를 확인시킬 수는 있다.¹ 한 연구에 의하면 항Hu항체의 민감도는 82%이고 특이도는 99%이다.⁵ 그러므로 항Hu항체가 음성을 보인 본 증례는 종양이 감각신경원병증의 원인일 가능성은 떨어진다고 할 수 있다. 물론 원인이 확실하지 않은 감각신경원병증은 적어도 5년간 종양추적검사를 해야 한다는 전문가의 조언에 따라 매년 선택적 종양추적검사를 할 계획이다. 두 번째, 비타민의 복용을 중단하고 환자의 주증상인 조화운동불능증이 호전되었다. 이 같은 임상양상의 호전은 내원 거의 2년째의 일로, 비타민을 중단한 지 1년 이상의 시간이 경과한 시점에서 나타났다. 물론 그동안 대증요법과 물리치료를 병행하였지만, 비타민제를 중단하기 전에는 치료에 대한 반응이 없었다. 결론적으로 비타민을 중단한 후 증상이 좋아졌다고 볼 수 있는 것이다. 세 번째로 혈중 피리독신 농도의 증가이다. 본 증례에서는 정상치의 약 4배 이상 증가되어 있었다. 쥐를 대상으로 한 실험에서 고용량의 피리독신은 뒤뿌리절의 감각신경원세포를 파괴하며, 저용량은 감각신경의 원위부에 직접적인 영향을 미쳐 감각신경 축삭병증을 유발한다고 한다.⁶ 물론 인간을 대상으로 이 같은 현상이 보고된 것은 없지만 혈중 피리독신 농도가 높을수록 감각신경원 손상은 심해질 수 있다. 또한 환자에게서 관찰된 구내염과 오목부종 등도 피리독신 과량에 의한 증상으로 생각된다.⁸

과량의 피리독신에 의한 감각신경병증은 동물에게서는 1942년도에, 인간에게서는 1983년 Schaumburg 등이 처음 보고하였다.⁸ 피리독신은 인체 내에서 혈액, 중추신경

계, 피부 대사에 중요한 보조효소로 작용한다. 헴(heme), 핵산의 생합성과 지질, 탄수화물, 아미노산 등의 대사와 세로토닌과 노르에피네프린 등 신경전달물질, 스펅지질, 아미노레볼린산(aminolevulinic acid) 등의 합성에 관여한다(Fig. 1). 또한 월경전증후군, 수근관증후군의 치료보조 또는 버섯중독(*Gyromitra esculenta*)의 치료로 고용량의 피리독신이 사용된다.

Schaumburg 등은 뒤뿌리절의 감각신경세포에 영향을 줄 수 있는 피리독신의 용량을 하루 2,000~6,000 mg으로 보고하였으나,⁸ 이후 하루 500 mg 또는 200 mg의 저용량에서도 감각신경원 손상을 일으킬 수 있다는 보고들이 있으며 이는 축적효과, 피리독신 감수성 및 흡수율에 대한 개인차, 약제마다 다른 생체이용률 등으로 설명한다.⁹ 본 증례도 하루 654 mg으로 충분히 감각신경원 손상을 일으킬 수 있는 용량이다.

사람에게 과량의 피리독신이 감각신경원에 영향을 주는 기전은 아직 확실하지 않다. Schaumburg 등에 의하면 하루 2,000 mg 이상의 고용량은 감각신경원 세포에 직접 독성을 미칠 수 있는데, 뒤뿌리신경절에는 혈액신경장벽이 없으므로 직접적으로 영향을 미칠 수 있다고 하였다. 또한 감각신경원 세포에서 기시하는 중추 및 말초 신경섬유투사의 변성을 초래하며, 척수 MRI T2 강조영상에서 고신호강도로 나타날 수 있다. 그러나 2,000 mg 이하의 저용량에서는 신경세포는 보존되며 여기에서 기시하는 원위부 감각신경축삭의 변성을 초래한다고 하였다.⁸ 실험동물을 대상으로 한 연구에서 피리독신 10^{-3} ~ 10^{-4} M/L 이하의 저용량에서는 감각신경세포사 없이 신경돌기(neurites)의 성장만 억제되었으며 그 이상의 경우 신경세포가 사멸되는 것을 관찰하였다.⁶

여러 자료를 바탕으로 건강하고 정상 체중을 갖는 사람에게 안전한 피리독신의 하루 투여량은 300~450 mg까지로 알려져 있다.⁸ 그러나 전술한 바와 같이 200 mg의 저용량 복용에도 독작용이 나타날 수 있다.⁹ 현재 미국에서는 피리독신의 최대무독성량(no-observed-adverse-effect level, NOAEL)을 하루 200 mg으로, 안전최대허용량을 하루 100 mg으로 정의한다. 우리나라에서는 2007년 5월 한국영양학회가 하루 최대 500 mg 이상의 피리독신을 복용하면 신경장애를 일으킬 수 있다고 경고하였다. 피리독신 과량 외에 니코틴산(비타민B₃), 리보플라빈(비타민B₂)와 비타민E 결핍에서도 비타민 연관성 감각신경원병증이 나타날 수 있다.¹

과량의 피리독신에 의한 감각신경원병증의 예후는 보고자마다 조금씩 다르나 대개 피리독신의 투여를 중단하고

서서히 신경학적 증상이 호전되는 것으로 알려져 있다.⁷⁻⁹ 그러나 감각신경원세포의 파괴가 심한 경우 예후는 극히 불량했다.⁶

원인 미상의 심한 감각신경병증 또는 감각신경원병증의 경우, 본 증례처럼 원인 감별을 위한 세심한 병력청취가 중요하며 비타민 과량에 의한 것이라면 그 원인 약물의 중단만으로도 좋은 결과를 얻을 수 있다. 일반대중의 비타민에 대한 잘못된 인식을 교정하는 노력 또한 필요하다. 저자들은 피리독신 과량에 의한 감각신경원병증을 경험하였기에 이를 보고하는 바이다.

REFERENCES

1. Sghirlanzoni A, Pareyson D, Lauria G. Sensory neuron diseases. *Lancet Neurol* 2005;4:349-361.
2. Jukes TH. Megavitamin therapy. *JAMA* 1975;233:550-551.
3. Abraham GE, Hargrove JT. Effect of vitamin B6 on premenstrual symptomatology in woman with premenstrual tension

- syndrome: a double blind crossover study. *Infertility* 1980;3:155-165.
4. Kuntzer T, Antonie JC, Steck AJ. Clinical features and pathophysiological basis of sensory neuronopathies (ganglionopathies). *Muscle Nerve* 2004;30:255-268.
5. Smitt PS, Grefkens J, de Leeuw B, van den Bent M, van Putten W, Hooijkaas H, et al. Survival and outcome in 73 anti-Hu positive patients with paraneoplastic encephalomyelitis/sensory neuropathy. *J Neurol* 2002;249:745-753.
6. Windebank AJ, Low PA, Blexrud MD, Schmelzer JD, Schaumburg HH. Pyridoxine neuropathology in rat: specific degeneration of sensory axons. *Neurology* 1985;35:1617-1622.
7. Lauria G, Pareyson D, Sghirlanzoni A. Neurophysiological diagnosis of acquired sensory ganglionopathies. *Eur Neurol* 2003;50:146-152.
8. Schaumburg H, Kaplan J, Windebank A, Vick N, Rasmus S, Pleasure D, et al. Sensory neuropathy from pyridoxine abuse. A new megavitamin syndrome. *N Engl J Med* 1983;309:445-448.
9. Parry GJ, Bredesen DE. Sensory neuropathy with low-dose pyridoxine. *Neurology* 1985;35:1466-1468.